


شناسایی مستقیم موقعیت بسیاری از  
میکروارگانیزمها؛ قارچهای درماتوفیت و  
کراتینوفیل  
در آزمایشگاه با وود لامپ  
با **UV**  
۳۵۰ نانومتر





**Woods lamp is the lamp for producing ultraviolet radiation in which a filter made of nickel-containing glass is used to block all light having a wavelength above 365 nanometers and which is used especially to detect various skin conditions by the fluorescence induced in the affected areas by ultraviolet radiation.**

**Woods Lamp placed 4 to 5 inches away from the skin,  
The bacteria that cause acne have an orange glow.**

**Porphyria looks pink on the skin under the Woods Lamp.**

**Blue is healthy skin,**

**White Spots are a thick, horny layer of dead skin cells,**

**Light Purple is dehydration,**

**Dark Purple is sensitive, thin and dehydrated,**

**Brown Spots indicate pigmentation/sun damage,**

**Orange is Oily,**

**Light Yellow is acne, comedones, etc.**

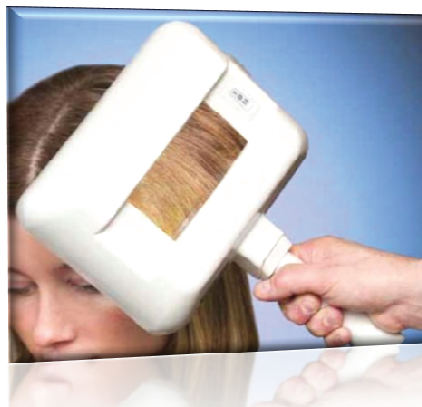**Pityriasis versicolor-Malassezia furfur emits a Yellowish-White or  
Copper-Orange color.**

**Pathogenic pseudomonas show Green fluorescence.**

**Erythrasma- Cornebacterium minutissimum show Coral Red.**

**Hypopigmented or depigmented spots (vitiligo) appear sharper  
The lesions appear bright Blue-White.**

**Detection of excess porphyrins in the teeth, urine, stool samples,  
red blood cells and blister fluid show Red-Pink**





لامپ وود:

وود لامپ را ۱۰ تا ۱۳ سانتی متر بالای موضع مورد نظر بگیرید:  
پوست سالم و بدون عارضه آبی (Blue) دیده می شود.  
آکنه به رنگ نارنجی (Orange) دیده می شود.  
پورفیریها(ناهنجاریهای ناشی از اختلال در تولید هموگلوبین) به رنگ صورتی (Pink) دیده میشوند.  
سلول های پوستی مرده، بصورت نقاط سفید (White spots) دیده می شوند.  
پوست دهیدراته (آب از دست داده) بصورت بنفش روشن (Light Purple) دیده میشود.  
پوست حساس، نازک و دهیدراته بصورت بنفش تیره (Dark Purple) دیده میشود.  
پیگمانهای پوست تخریب شده در اثر نور خورشید به صورت نقاط قهوه ای (Brow Spots) دیده می شوند.  
پوست چرب (Oily) بصورت نارنجی (Orange) دیده می شود.  
کومدون یا ضایعات غیر التهابی آکنه بصورت زرد روشن (Light Yellow) دیده میشوند  
ضایعات ناشی از قارچهای سطحی پتیریازیس ورسیکالر و مالاسزیا فورفور بصورت سفید مایل به زرد (Yellowish white) یا نارنجی مسی (Copper-Orange) دیده میشوند.  
گونه های پاتوژن از باکتری سودوموناس فلورسانس سبز رنگ دارند.  
اریتراسمای ناشی از کورینه باکتریوم مینوتیسیموم بصورت قرمز دیده می شود.  
لک و پیس یا ویتیلیگو ناشی از تخریب ملانوسیت ها با وضوح زیادی نمایان می شوند.  
کرم ها (لوسیون) بصورت آبی روشن دیده می شوند.  
افزایش بی رویه پورفیرین ها در دندان، ادرار، مدفوع و ترشحات تاول بصورت صورتی پرنرنگ دیده می شوند.

